

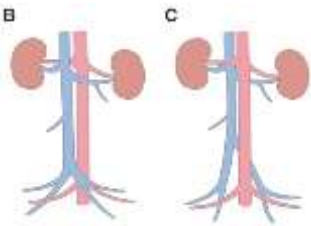
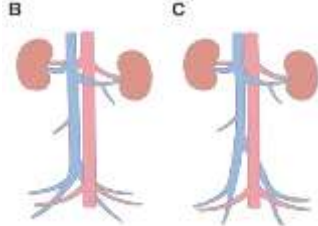

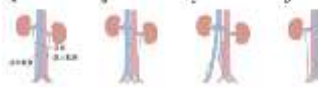
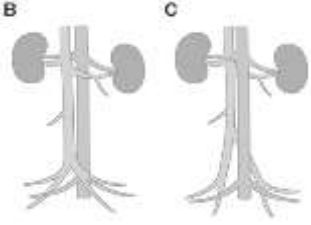
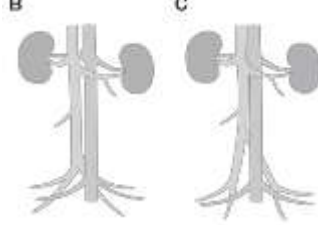


『犬と猫の CT 読影入門』（第 1 版第 1 刷）

訂正とお詫び

掲載記事中、以下の記事に誤りがございました。ここに訂正させていただくとともに読者の皆様及び関係者の方々に深くお詫び申し上げます。

株式会社 EDUWARD Press

2024 年 4 月 8 日更新

ページ	記事タイトル	該当箇所	誤	正
xvi	カラー写真一覧 5 章	図 5-34, B, C		
xvi	カラー写真一覧 5 章	図 5-35, A ~D		
189	血管 ▪ □後大静脈奇形 形	図 5-34, B, C		
190	血管 □後大静脈奇形	図 5-35, A ~D		
273	5 章 参考文献	21)	Bélanger, R., Shmon, C. L., Gilbert, P. J., <i>et al.</i>	Pey, P., Marcon, O., Drigo, M., <i>et al.</i> (2015):

			(2014): Prevalence of circumcaaval ureters and double caudal vena cava in cats. <i>Am. J. Vet. Res.</i> , 75(1): 91–95.	Multidetector–row computed tomographic characteristics of presumed preureteral vena cava in cats. <i>Vet. Radiol. Ultrasound</i> , 56(4): 359–366.
28	造影検査	図 1-25 図中	㊦ 注入量 × 0.5	㊦ 注入速度 × 0.5